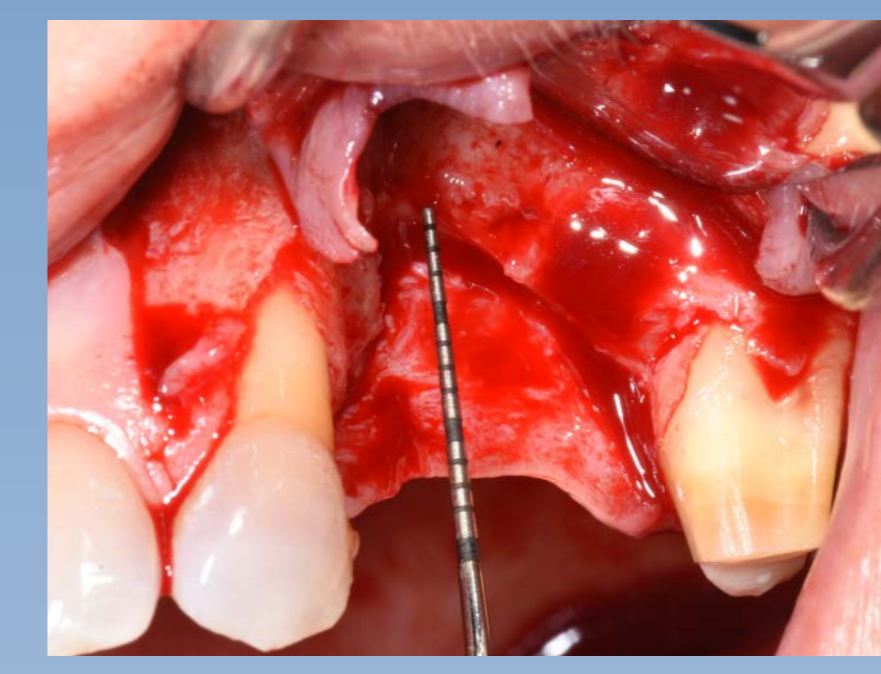
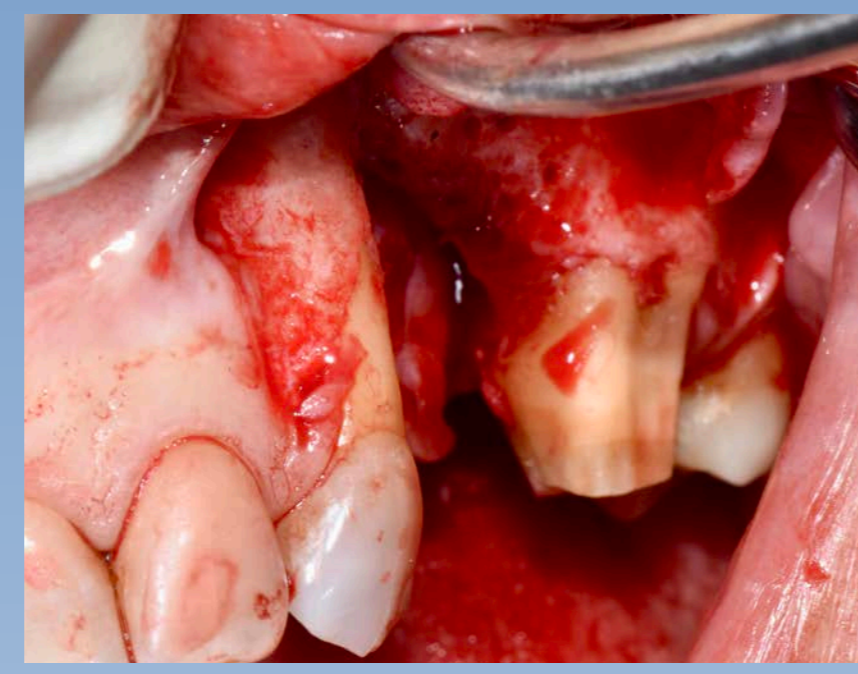
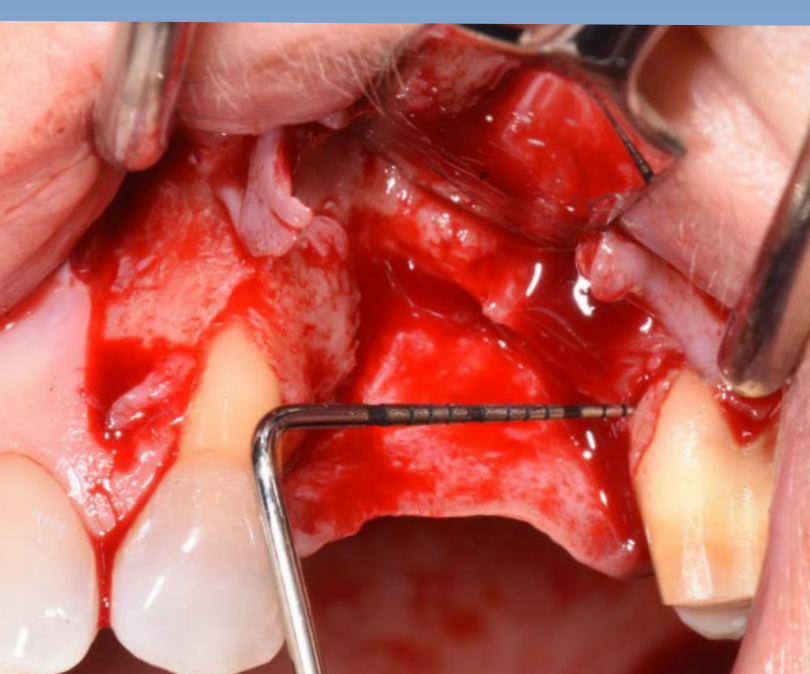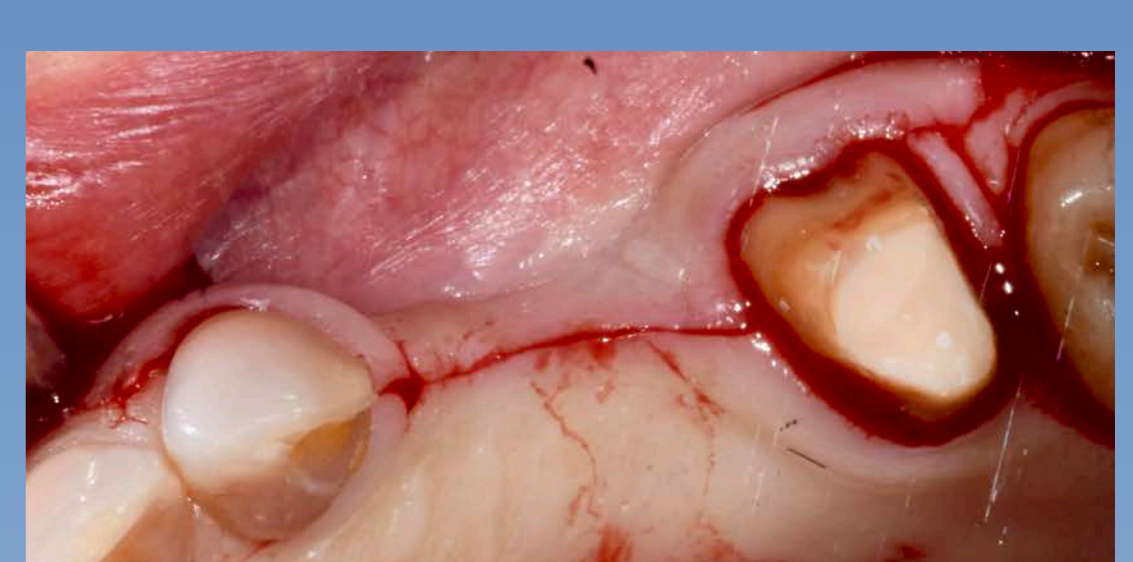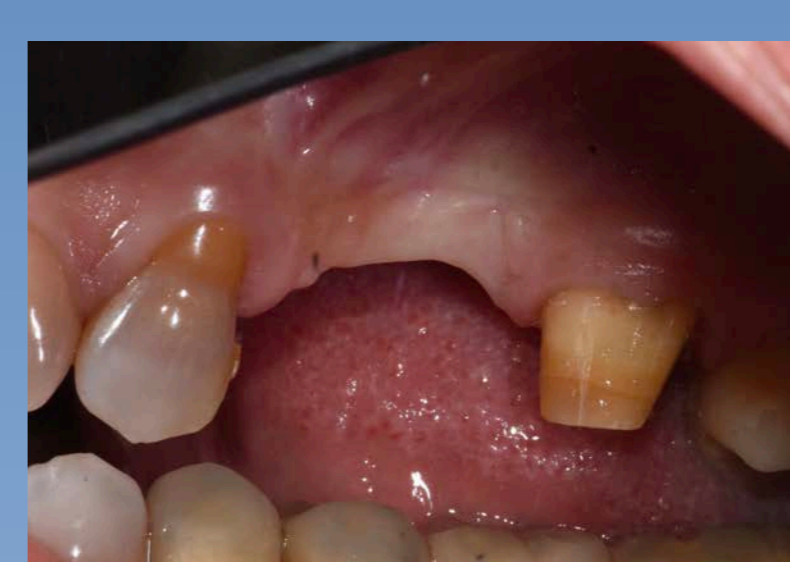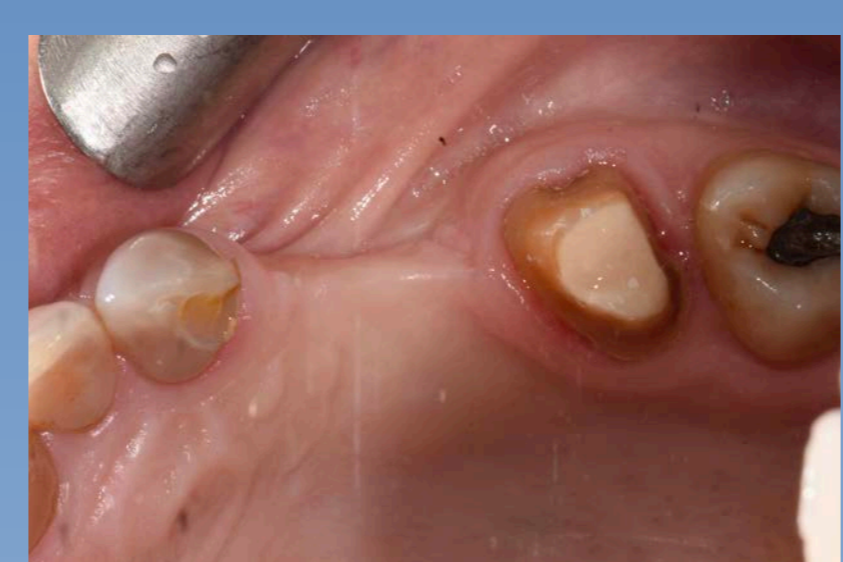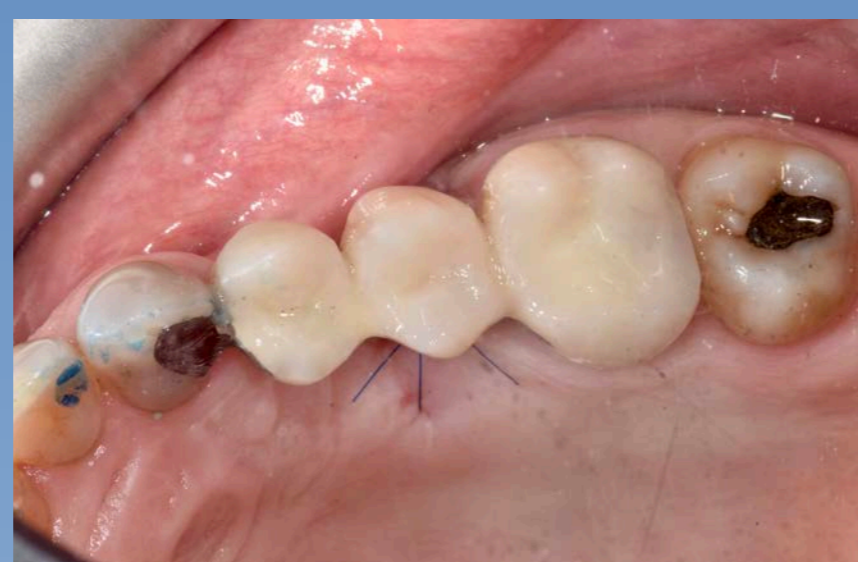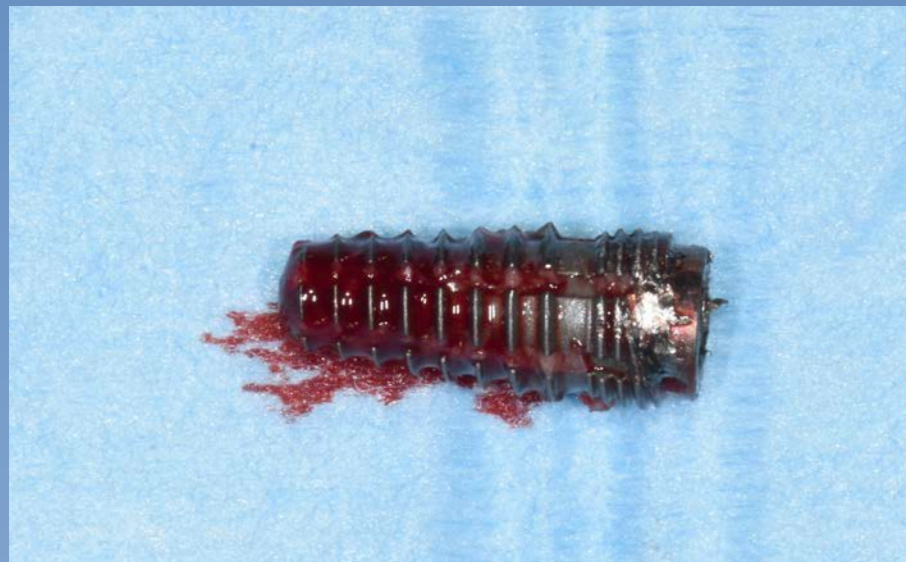
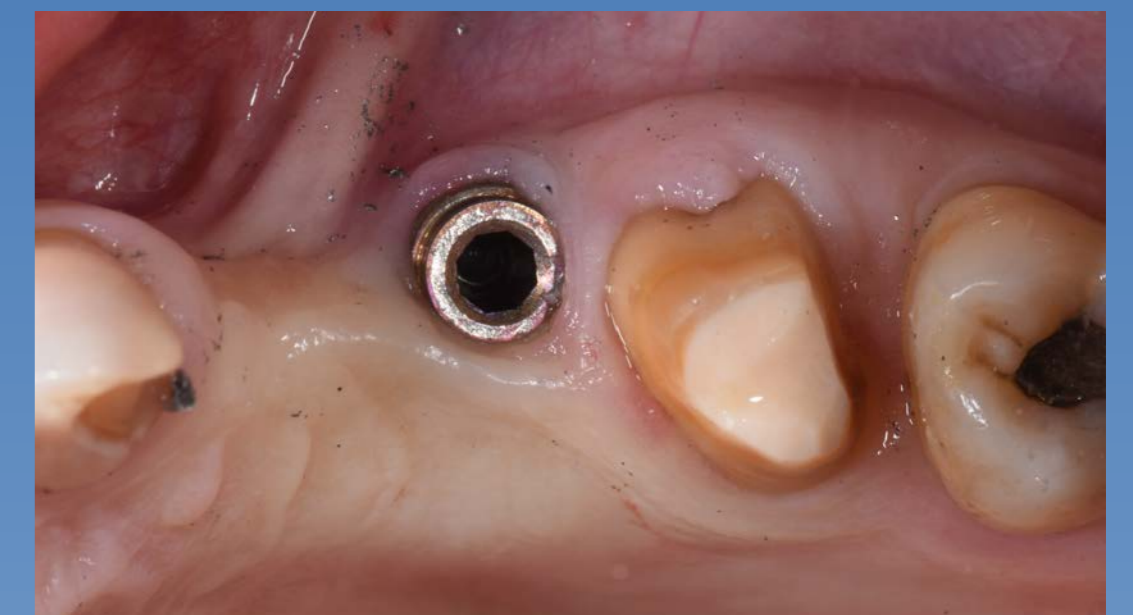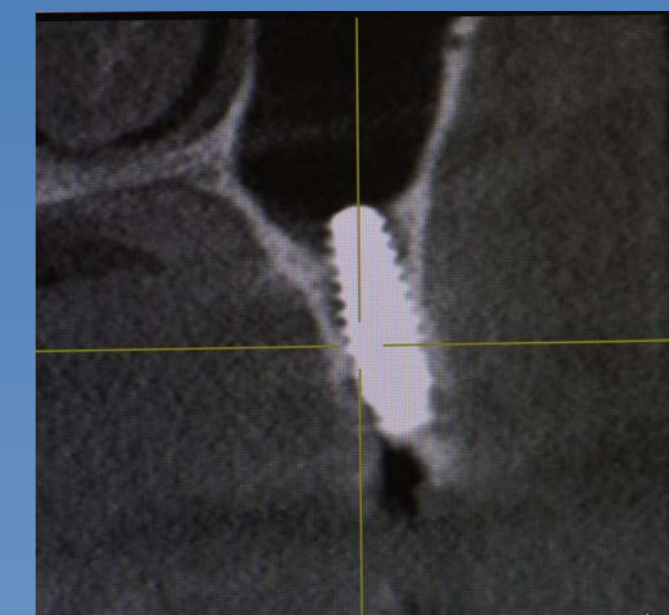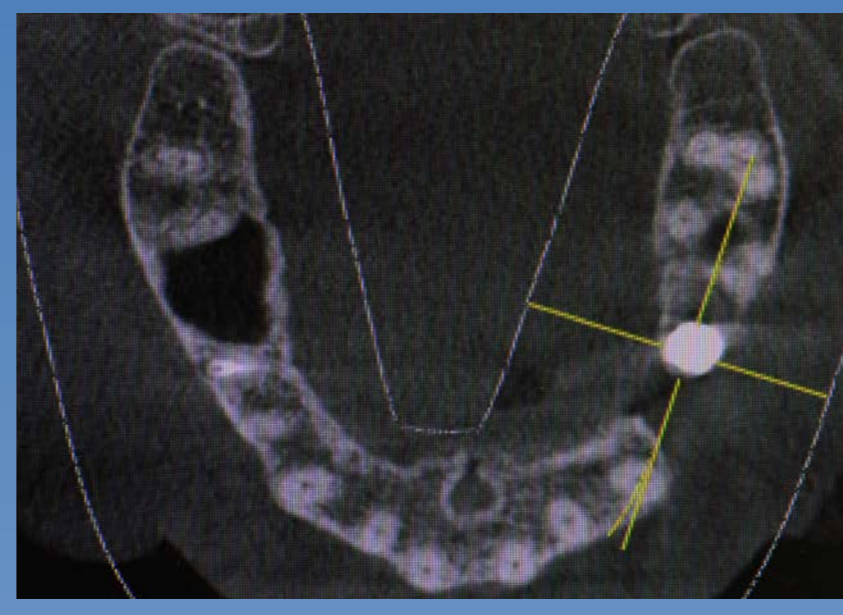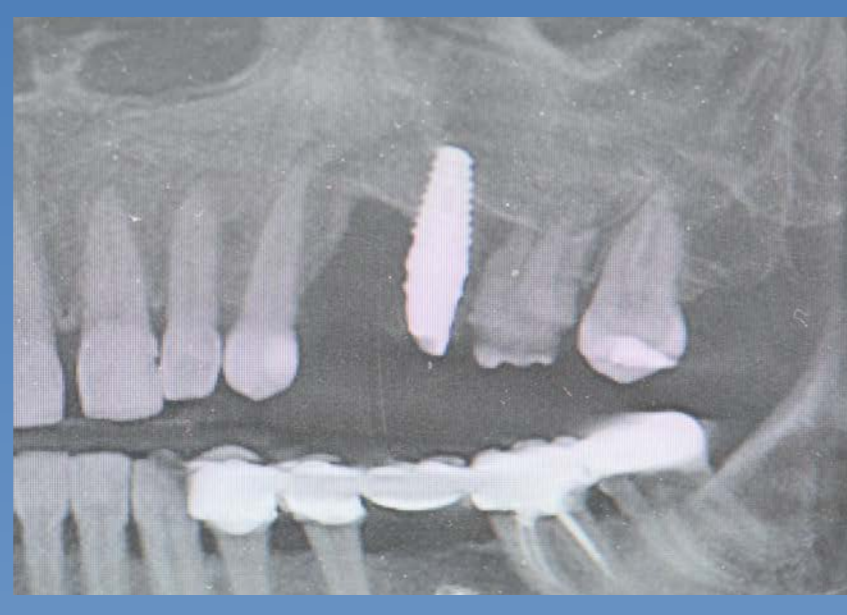


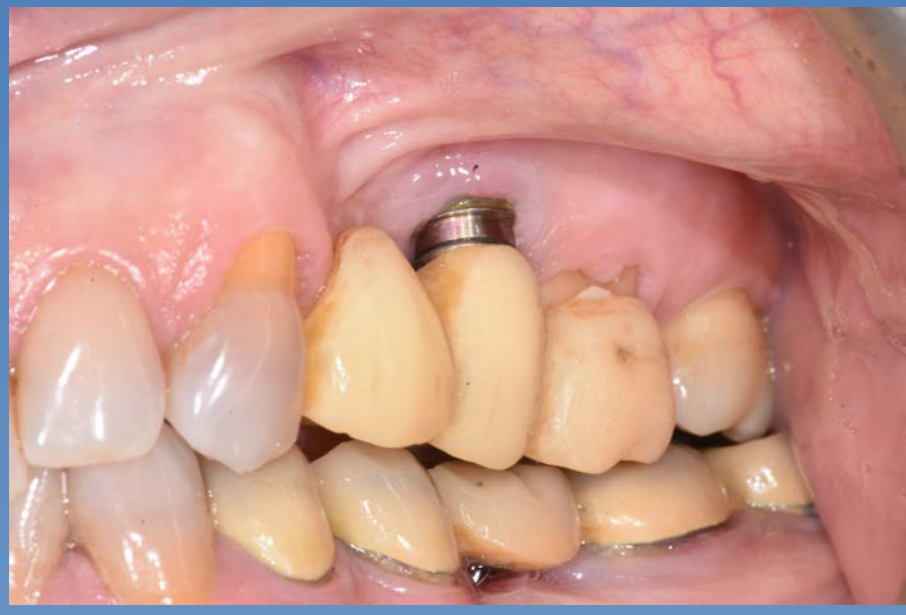RIGENERAZIONE OSSEA ESEGUITA CON MEMBRANA NON RIASSORBIBILE IN
PTFE DENSO DOVUTA A FALLIMENTO IMPLANTARE

La paziente si è presentata alla nostra attenzione nel mese di maggio del 2018 con un fallimento impiantare zona 24,25 causato da una errata pianificazione chirurgica. Dopo aver estratto l'impianto residuo in zona 25, abbiamo atteso sei mesi per l'intervento rigenerativo. A dodici mesi di distanza è stata eseguita la riapertura ed il contestuale inserimento impiantare. Sei mesi dopo, al momento della scoperta impiantare, è stata eseguita una chirurgia mucogengivale con trasposizione del lembo palatale e riposizionamento del fornice. Due mesi dopo vengono consegnati i provvisori, che per motivi personali della paziente sono tutt'oggi presenti in bocca. L'RX finale è datata settembre 2022



MATERIALI E METODI

Membrana PTFE Denso Citoplast, Osso Equimatrix, vite tending, pin titanio, suture PTFE Citoplast e Seralene

